



第31回日本画像医学会

Viewing More is Doing Better

320列ADCT/ 3テスラ Open MRI 最新臨床報告2012

■ 東芝ランチョンセミナー IV

2012年2月18日(土) 12:30~13:30

東京ステーションコンファレンス 第2会場

座長

東京大学大学院 医学系研究科 放射線診断学

大友 邦 先生

MR

Titan 3Tの初期臨床使用経験

—3T MRIは躯幹部でも日常的に使えるようになったのか?—

済生会熊本病院 中央放射線部 部長

浦田 譲治 先生

CT

胸部領域におけるエリアディテクタCTと AIDR 3D導入のインパクト

大原総合病院附属大原医療センター 放射線科

森谷 浩史 先生

■ 最先端テクノロジーセミナー

CTの最前線

2012年2月17日(金)

13:45~15:45 (1社講演時間20分)

東京ステーションコンファレンス
第2会場

Area Detector CT AquilionONEの コンセプトと技術

東芝メディカルシステムズ株式会社
営業本部 CT営業部

猪川 弘康

MRIの最前線

2012年2月18日(土)

15:00~17:00 (1社講演時間20分)

東京ステーションコンファレンス
第2会場

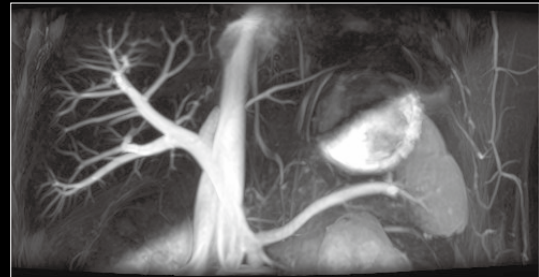
3テスラ MRI に搭載された 最新技術について

東芝メディカルシステムズ株式会社
営業本部 MRI営業部

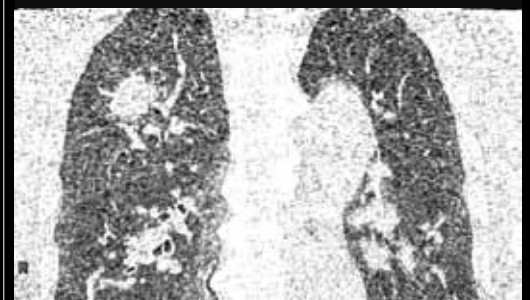淀 健治

Luncheon
Seminar

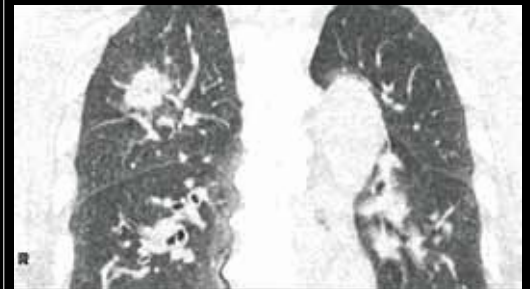
LS-IV



Time-Slipによる3T非造影MRA



Original



低線量画像再構成技術 AIDR3D

東芝グループは、持続可能な
地球の未来に貢献します。

eco スタイル

TOSHIBA
Leading Innovation >>>

共催：第31回日本画像医学会
東芝メディカルシステムズ株式会社



320列ADCT/ 3テスラOpen MRI 最新臨床報告2012

座長

東京大学大学院 医学系研究科
放射線診断学

大友 邦 先生

MR

Titan 3Tの初期臨床使用経験 —3T MRIは躯幹部でも日常的に使えるようになったのか?—

済生会熊本病院 中央放射線部 部長 浦田 譲治 先生

3T MRIは1.5Tに比べ高い信号強度により、高画質・時間短縮が期待できる。しかし現状は躯幹部領域の日常臨床では、3Tの高いパフォーマンスを十分に活用できていない状況にあった。当施設では、2011年10月より3T MRI「Vantage Titan 3T」が稼働を開始した。短期間の使用経験ではあるが、Titan 3Tの臨床的有用性を報告する。

Vantage Titan 3Tには、静磁場(B_0)の均一性に加え、RF磁場(B_1)不均一の影響を補正する“2ch.4portのMulti-phase Transmission”が搭載されている。この新しい技術により、日常臨床の躯幹部検査において均一な画像が得られている。また、ガントリー開口径71cmという開放的な検査空間を実現し、撮像音も“Pianissimo 機構”により大幅に軽減され、患者にやさしい環境で高品質の検査を行うことができる。ガドリニウム系造影剤投与に起因する腎性全身性線維症(NSF)が問題となってきている昨今、非造影MRAの必要性は高まっているが従来の3T装置では比吸収率(SAR)の制限からRFパルスの最適化に課題があり臨床には使用しにくい状況であった。しかしVantage Titan 3Tでは、前述の技術により、Flow-spoiled FBI法やTime-SLIP法でも高品質の検査が行えるようになった。

ここでは主に躯幹部の臨床画像を供覧するが、併せて3Tの高いS/Nや緩和時間延長により画質が向上した非造影MRAの臨床的有用性についても触れたい。

CT

胸部領域におけるエリアディテクタCTと AIDR 3D導入のインパクト

大原総合病院附属大原医療センター 放射線科 森谷 浩史 先生

大原医療センターでは、エリアディテクタCT Aquilion ONEを用いて胸部領域の撮影を行っている。Aquilion ONEで胸部領域をVolume Scanにて撮影をするメリットとして、64列Helical scanに比べて気管支壁の描出が明瞭で内腔を追跡できることなどが挙げられる。また、Dynamic Volume Scanにて反復撮影を行うことで、連続した血管の多時相造影画像を得られること、呼吸動態下での肺野内の癌の癒着や断層撮影画像で肺野の動きを確認することが可能である。しかし、反復撮影というシーケンスの関係上、どうしても被ばく量が増大してしまう問題が生じる。

呼吸器臨床では低線量画像再構成技術AIDR 3Dを用いることで、一般臨床撮影時の被ばく低減効果、そしてDynamic撮影における画質改善効果が期待されていることから、昨年9月初旬からAIDR 3Dを使用した胸部二次精検における低線量撮影のパイロットスタディを始めた。

AIDR 3Dの適用により一般臨床撮影時の被ばく低減が可能になりDynamic撮影(低線量撮影)では顕著な画質改善効果が認められた。また、胸部領域では通常の半分以下の線量で同等の画質が担保され、20-30mAs以上あれば十分な画質が得られた。また、MPR画像のみならず3D画像においても血管描出が明瞭になり、画質改善が見受けられた。

AIDR 3Dを用いた低線量撮影は現在の社会問題とも言える一般住民の漠然とした被ばくへの不安に対する一つの解決法であると同時にAquilion ONEの優位性を活用するための基盤技術と捉え、本講演にて紹介する。

製品のココがエコ!

- ・「320列面検出器CT Aquilion ONE」は架台回転エネルギーを電力に再生し、再利用しています。
- ・「Vantage Titan 3T」は高性能冷凍機を採用、液体ヘリウムの定期補充をなくしました。

eco スタイル